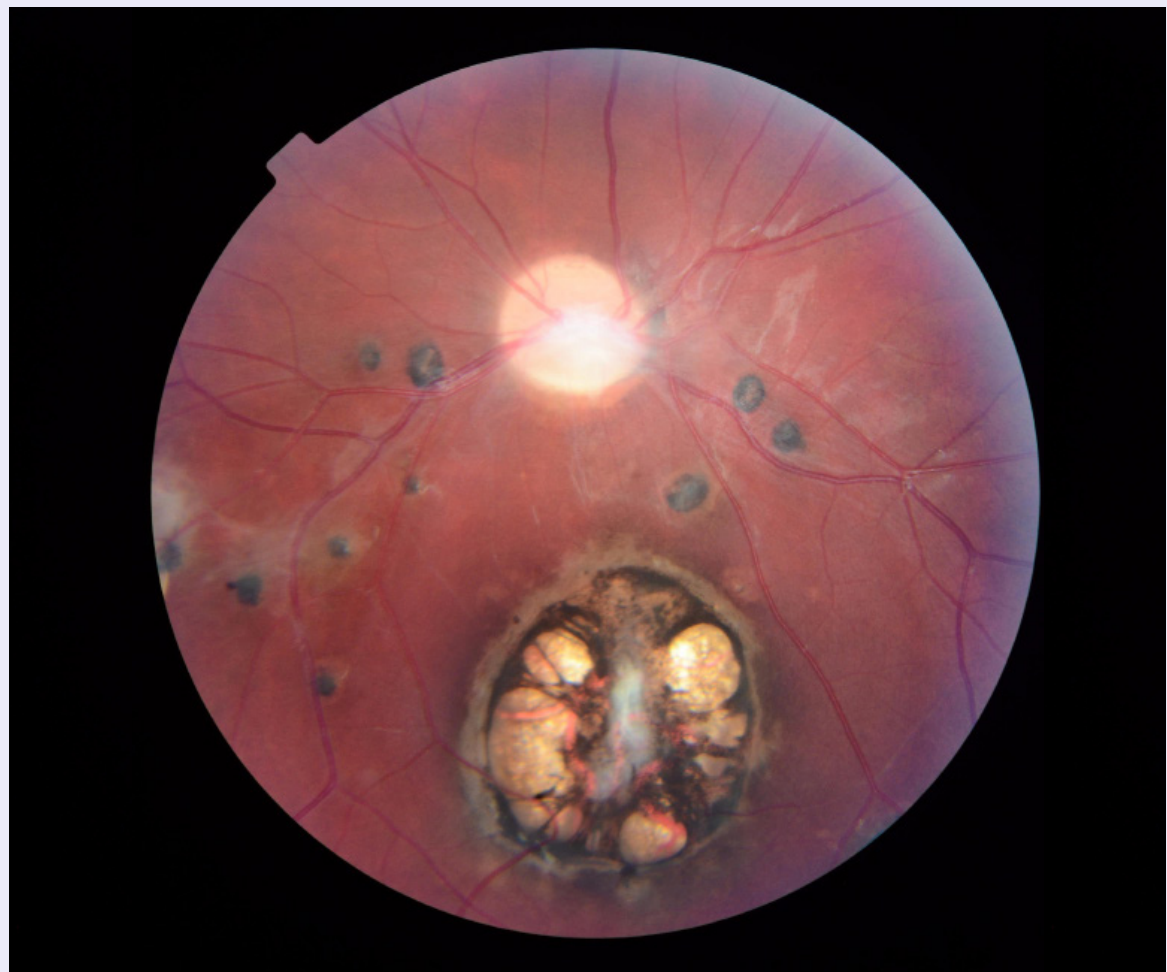


## FOTOGRAFÍA MÉDICA

### Toxoplasmosis ocular inactiva: fotografía médica.

Bandres M <sup>1</sup>, Morales A <sup>2,3</sup>, Araque B <sup>1</sup>, Milano J <sup>1</sup>.



1. Estudiante de pregrado de la Escuela de Medicina "Luis Razetti", Universidad Central de Venezuela.
2. Médico Cirujano Oftalmólogo Subespecialidad en retina y vítreo. Venezuela
3. Miembro Sociedad Venezolana de Oftalmología.

El Peñon, Calle Caripe con Prolongación Acueducto, Qta. MV, Caracas, Venezuela. CP: 1030  
E-mail: mvbandres@gmail.com

Recibido: 21 de septiembre 2020.  
Aceptado: 15 de octubre 2020.  
Publicado: 16 de octubre 2020.

ISSN 2542-3428

Para citar este artículo/For reference this article:  
Bandres, Morales A, Araque B, Milano J.  
Titulo del articulo. Acta Cient Estud. 2020;nn(v):95-96  
Disponible en: <http://actacientificaestudiantil.com.ve/vol-13-num-2-a3/>

## Toxoplasmosis ocular inactiva: fotografía médica.

**P**aciente femenino de 21 años de edad procedente de Caracas, con toxoplasmosis ocular inactiva y astigmatismo miópico compuesto en **ODI**, quien acude a consulta control. **AVsc OD: CD 1mt OI: 20/70, AVcc OD: 20/200 OI: 20/20, PIO: 15/12 mmHg.** Al examen oftalmológico **ODI: córnea clara, CAF, cristalino translúcido.** Al **FO** derecho se evidencia nervio óptico redondo, rosado, excavación de 0,35mm, rodete neural conservado, vasos de emergencia central, cicatriz macular pigmentada de 4 áreas de disco con atrofia y múltiples lesiones pigmentadas de 1/8 D.D de bordes definidos que acompañan las arcadas vasculares temporales sin vitritis. El protozooario intracelular *Toxoplasma gondii* transmitido por vía transplacentaria produce toxoplasmosis congénita la cual se caracteriza por presentar manifestaciones oculares como coriorretinitis [1]. El diagnóstico de la patología ocular inactiva se basa en los hallazgos clínicos (cicatriz inactiva) junto con la serología positiva, Ac IgG contra *Toxoplasma* [2]. Fotografía realizada con Topcon TRC–NW8 Non–Mydriatic Retinal Camera.

**ODI:** ojo derecho e izquierdo. **AVsc:** agudeza visual sin corrección. **CD:** cuenta dedos **OI:** ojo izquierdo **AVcc:** agudeza visual con corrección. **OD:** ojo derecho. **PIO:** presión intra ocular. **CAF:** cámara anterior fomada. **FO:** fondo de ojo.

*A 21-year-old female patient from Caracas, with inactive ocular toxoplasmosis and compound myopic astigmatism in OU, who attended a control consultation. VA OD: CF 1mt OS: 20/70, VA OD: 20/200 OS: 20/20, IOP: 15/12 mmHg. In OU ophthalmological examination: clear cornea, formed AC, translucent crystalline. Right fundus shows round, pink optic nerve, 0.35mm cup, preserved neural rim, central emergency vessels, pigmented macular scar of 4 disc areas with atrophy and multiple 1/8DD pigmented lesions with defined edges that accompany the temporary vascular arches without vitritis. The intracellular protozoan *Toxoplasma gondii* transmitted by the transplacental route produces congenital toxoplasmosis, which is characterized by ocular manifestations such as chorioretinitis [1]. The diagnosis of inactive ocular pathology is based on clinical findings (inactive scar) together with positive serology, anti-*Toxoplasma* IgG Ab [2]. Photograph taken with Topcon TRC–NW8 Non–Mydriatic Retinal Camera.*

### CONFLICTO DE INTERESES

No hay conflicto de intereses.

### Referencias bibliográficas

1. Guerina N, Marquez L. Congenital toxoplasmosis: Clinical features and diagnosis [Internet]. UpToDate; c2019 [actualizado en Junio 2020; citado el 25 de Sep de 2020]. Disponible en: [https://www.uptodate.com/contents/congenital-toxoplasmosis-clinical-features-and-diagnosis?search=toxoplasmosis%20congénita&source=search\\_result&selectedTitle=1~39&usage\\_type=default&display\\_rank=1](https://www.uptodate.com/contents/congenital-toxoplasmosis-clinical-features-and-diagnosis?search=toxoplasmosis%20congénita&source=search_result&selectedTitle=1~39&usage_type=default&display_rank=1)

2. Garweg, J, Petersen, E. Toxoplasmosis: Ocular disease. [Internet]. UpToDate; c2019 [actualizado en Febrero 2020; citado el 25 de Sep de 2020]. Disponible en: [https://www.uptodate.com/contents/toxoplasmosis-ocular-disease?search=toxoplasmosis%20ocular&source=search\\_result&selectedTitle=1~150&usage\\_type=default&display\\_rank=1#H24](https://www.uptodate.com/contents/toxoplasmosis-ocular-disease?search=toxoplasmosis%20ocular&source=search_result&selectedTitle=1~150&usage_type=default&display_rank=1#H24)