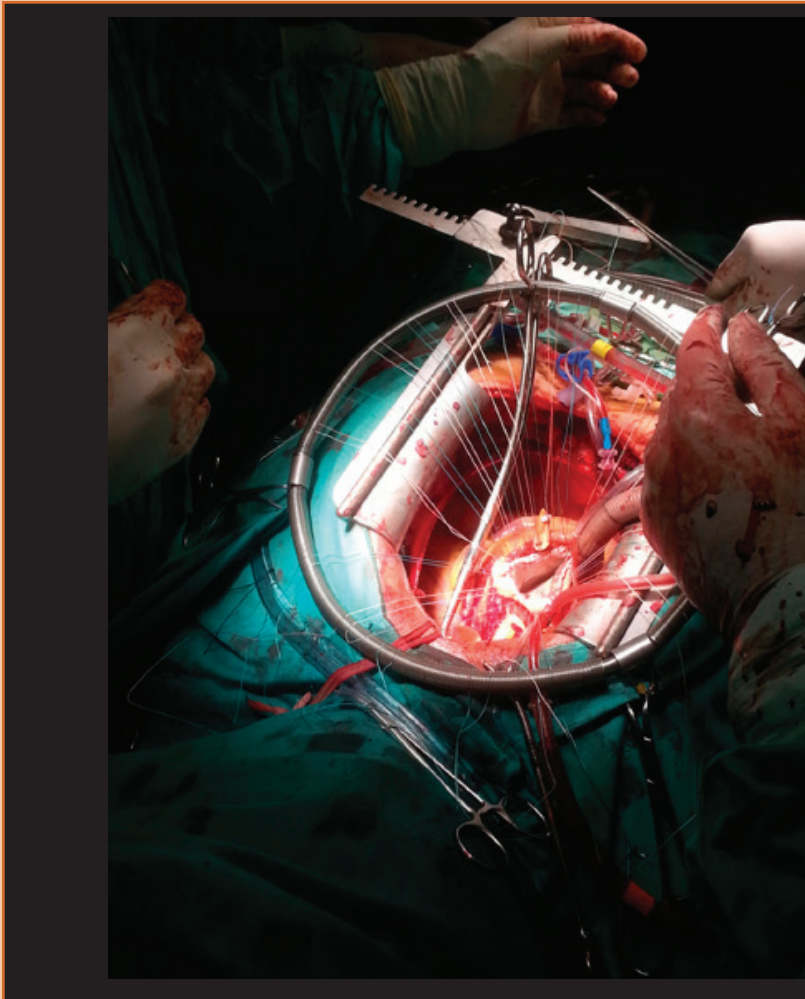


FOTOGRAFÍA CIENTÍFICA

"Un vistazo al centro de la vida", Bentall, resolución quirúrgica de aneurisma de la aorta

Perez-Del Noyal G¹



¹Escuela de Medicina "Luis Razetti", Facultad de Medicina, Universidad Central de Venezuela. Caracas, Venezuela.

Avenida Principal de Colinas de Valle Arriba, Edif. Cima Prince, Caracas, Venezuela. CP:1080.

E-mail: genesisdelnoyal@gmail.com

Recibido: 24/05/15.

Aceptado: 24/06/15.

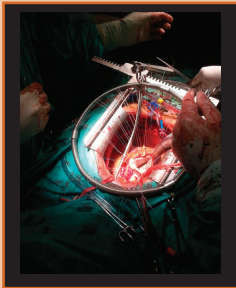
Publicado: 18/07/15.

Lugar: Servicio de Cirugía Cardiovascular, Hospital Universitario de Caracas, 2014.

“Un vistazo al centro de la vida”

La enfermedad aneurismática de la aorta ascendente se caracteriza por tener un comportamiento heterogéneo, con potencial riesgo de rotura y disección, que conlleva a una elevada mortalidad, siendo la cirugía fundamental para su tratamiento. Se han desarrollado diversos procedimientos quirúrgicos, sin embargo el procedimiento de Bentall, constituye el estándar de referencia, como se presenta en la imagen. Dicha técnica se realiza a través de esternotomía media durante bypass cardiopulmonar. Colocándose una prótesis vascular de Dacrón y prótesis valvular [1,2]. Se realiza el procedimiento a paciente masculino de 57 años de edad, con antecedente de insuficiencia aórtica, quien refiere inicio de enfermedad actual hace 7 meses cuando presenta dolor punzante en región precordial que aumenta de intensidad, irradia a miembro superior izquierdo y región abdominal, aumenta con el esfuerzo y situaciones de estrés, con una duración de aproximadamente 10-20 minutos y cede al sentarse, realizándose por paraclínicos y evaluación el diagnóstico de aneurisma de aorta ascendente e insuficiencia valvular aórtica severa.

Palabras clave: Aneurisma de la aorta, corazón, quirófano, procedimiento de Bentall.



Referencias:

1. Cherry C, DeBord S, Hickey C. The modified Bentall procedure for aortic root replacement. *AORN J.* 2006; 84(1): 52-5
2. Galia M, Marin B, Fuentes C, Martínez M, Villalpando E, Ramírez F. Procedimiento de Bentall en la enfermedad aneurismática de la aorta ascendente: mortalidad hospitalaria. *Cir Ciruj* 2010;78:45-51