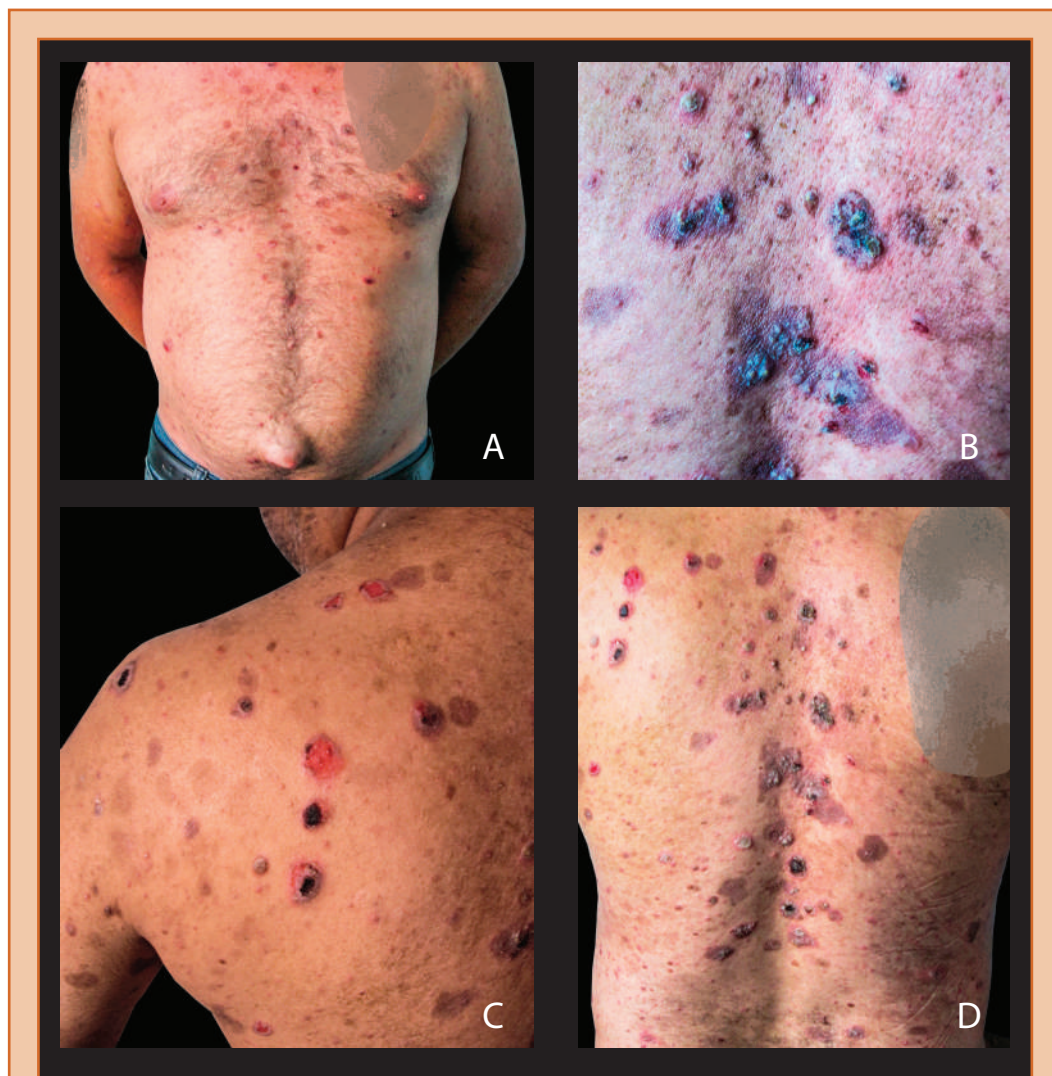

## FOTOGRAFÍA CIENTÍFICA



### Pénfigo vulgar en tratamiento

Garcia-Stangherlin C<sup>1</sup>, Guariglia-Naranjo C<sup>1</sup>



**Foto A:** Lesiones en tórax anterior.

**Foto B:** Vesículas características de pénfigo vulgar en tórax posterior.

**Foto C:** Vesículas decapitadas en tórax posterior.

**Foto D:** Lesiones en tórax posterior.

**Lugar:** Servicio de Dermatología, Hospital Universitario de Caracas, 2014

<sup>1</sup>Estudiantes de pregrado de la Escuela de Medicina "Luis Razetti", Universidad Central de Venezuela.

Av. Villa Marino, Edif. Villa Marino, Urbanización San Marino, Caracas, Venezuela, CP: 1062.

E-mail: catch\_159@hotmail.com.

Recibido: 12/06/15.

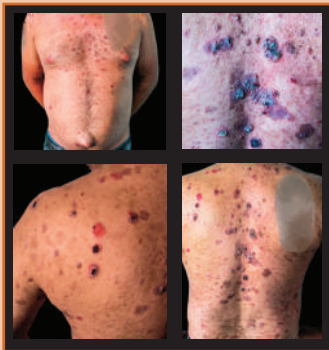
Aceptado: 24/06/15.

Publicado: 18/07/15.

## Pénfigo vulgar en tratamiento

**S**e trata de paciente masculino de 31 años de edad, quien refiere inicio de enfermedad actual hace aproximadamente 6 meses cuando presenta aftas en mucosa oral sin otra sintomatología asociada, hace aproximadamente 2 meses se asocian múltiples lesiones vesiculares generalizadas, a predominio en tórax anterior y posterior, que posteriormente se ulceran, siendo friables y muy dolorosas, razón por la cual consulta. Niega ingesta de captopril y/o de D penicilamina, se realiza biopsia de una lesión donde se evidencia separación de los queratinocitos, suprabasal que llevan a la separación justo por encima de la capa basal y vesículas que contienen queratinocitos acantolíticos, con IgG AB a la sustancia intercelular de la epidermis, que confirma el diagnóstico de Pénfigo Vulgar con autoanticuerpos positivos contra desmogleína 3 y se inicia tratamiento con glucocorticoides y quimioterapia (1-3), actualmente en el segundo ciclo con mejoría parcial de la clínica.

**Palabras clave:** Dermatología, pénfigo, piel.



### Referencias:

1. Goldsmith L, Katz S, Gilchrest B, Paller A, Leffell D, Wolff C. Fitzpatrick's Dermatology in General Medicine. Cap 8. Disorders of Epidermal and Dermal–Epidermal Adhesion and Vesicular and Bullous Disorders / Pemphigus. 8va Edición. Editorial McGraw-Hill Medical. 2012.
2. Zohreh Tehranchi N, Tabarak A, Razzaque A. Pemphigus Vulgaris in Older Adults. *Journal of the American Geriatrics Society*. 1998; 46(1): 92–94.
3. Prübmann W, Prübmann J, Koga H, Recke A, Iwata H, Juhl D, Görg S. Prevalence of pemphigus and pemphigoid autoantibodies in the general population. *Orphanet J Rare Dis*. 2015; 10(1): 63.