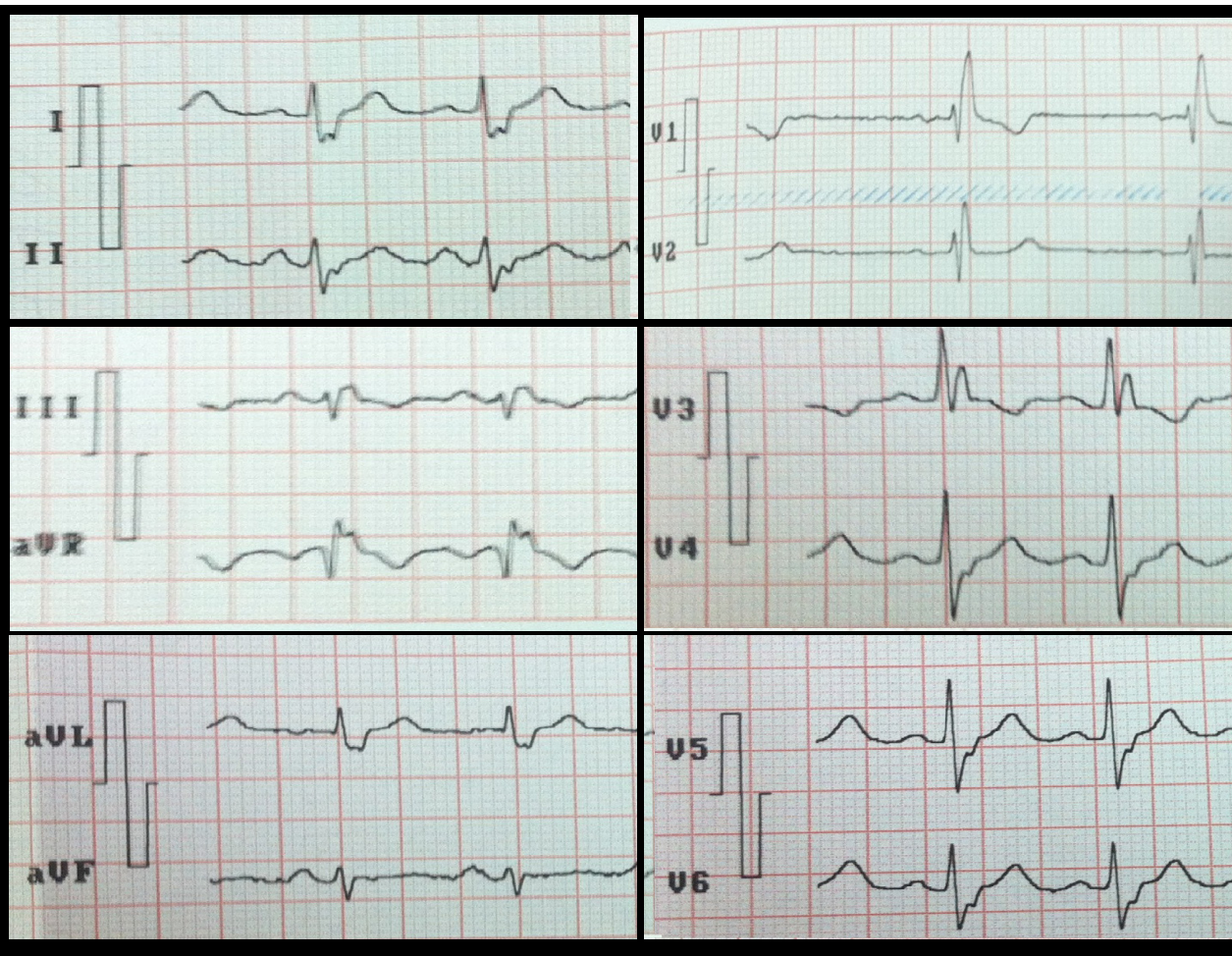


## FOTOGRAFÍA MÉDICA

# Bloqueo bifascicular en la cardiopatía chagásica: fotografía médica.

Raúl Alejandro González Páez<sup>1,2</sup>, Dorangela González García<sup>1</sup>



1. Estudiante de pregrado de la Escuela de Medicina "Luis Razetti", Facultad de Medicina Universidad Central de Venezuela"
2. Preparador Ad-Honorem Cátedra de Fisiología Normal, Escuela de Medicina "Luis Razetti", Facultad de Medicina, Universidad Central de Venezuela.

Municipio Sucre, Miranda, Venezuela.

E-mail: [ragp95@hotmail.com](mailto:ragp95@hotmail.com)

Recibido: 19 sep 2017  
Aceptado: 19 ene 2018

Para citar este artículo/For reference this article: González RA, González D. Bloqueo bifascicular en la cardiopatía chagásica: fotografía médica. Acta Cient Estud. 2017;12(2):38-39

# Bloqueo bifascicular en la cardiopatía chagásica: fotografía médica.

Se trata de una paciente de 50 años de edad, natural y procedente de Los Teques, Miranda, Venezuela, con serología positiva para *Tripanosoma cruzi* (IgG), su electrocardiograma de 12 derivaciones, revela ritmo sinusal, frecuencia cardiaca dentro de límites normales, QRS mayor de 0,12 segundos, rSR' en derivación V1, y RS y QS en I y V6, acompañado de morfologías rS en II, III y AVF, qR en AVL y el eje del QRS entre  $-90^\circ$  y  $-45^\circ$ ; cumpliendo los criterios de bloqueo avanzado de rama derecha y bloqueo de la subdivisión anterior de la rama izquierda de has de His [1]. La enfermedad de Chagas crónica suele manifestarse con trastornos de conducción intraventricular, por lo cual ante este electrocardiograma en un país endémico como Venezuela es necesario incluir la enfermedad de Chagas en los planteamientos diagnósticos, para instaurar terapia y prevenir la aparición de cardiopatía congestiva y arritmias ventriculares con riesgo de muerte súbita [2,3].

## CONFLICTO DE INTERESES

Los autores no declaran conflicto de intereses

### *Bifascicular block in Chagas heart disease: Medical picture*

*A 50 years-old woman who lives in "los Teques", Miranda, Venezuela, with positive serology for Tripanosoma cruzi (IgG), has a 12-lead electrocardiogram with sinus rhythm, normal heart rate, QRS larger than 0.12 seconds, rSR' in lead V1, RS and QS complexes in leads I and V6, accompanied with rS complex in leads II,III, aVF, qR complex in aVL, and QRS angle between  $-90^\circ$  and  $-45^\circ$ . It fulfills the criteria of advance right bundle branch block and left anterior fascicular block of the bundle of His [1]. Chronic Chagas disease usually debuts with intraventricular conduction disorders, therefore in the context of a patient with this electrocardiogram in an endemic area like Venezuela it is necessary to consider Chagas disease within the diagnostic possibilities. In this way the therapy could be started, preventing heart failure and ventricular arrhythmias with risk of sudden death.[2,3].*

## Referencias

1. Surawicz B, Childers R, Deal BJ, Gettes LS. AHA/ACCF/HRS Recommendations for the standardization and Interpretation of the Electrocardiogram, part III intraventricular conducting disturbances. *Circulation*. 2009 [consultado 1 ago 2017]; 119:235–240. Disponible en: <http://circ.ahajournals.org/content/circulationaha/119/10/e235.full.pdf>
2. Cielo R, Mendoza I, Alarcon de Noya B. Chagas Disease by oral transmission: cardiovascular manifestations. *J Cardiol Curr Res*. 2017 [consultado 1 ago 2017] 8(1):270–276 Disponible en: <http://medcraveonline.com/JCCR/JCCR-08-00270.pdf>
3. Mendoza I, Moleiro F, Marques J, Guerrero J, Matheus A, Rodriguez F, y Col. Implications of sudden death in chagas disease. *Rev Patol Trop*. 1997 [Consultado 1 ago 2017] 26(2):155–161. Disponible en: <https://www.revistas.ufg.br/iptsp/article/viewFile/17228/10372>